EIN BEITRAG
ZUR
LEHRE VON DEN ANGEBORNEN ANOMALIEN
DES
CORNEO-SCLERALBORDES
UND DES VORDEREN THEILES DES UVEALTRACTUS.

(Aus dem histologischen Laboratorium der k. Universitäts-Augenklinik zu München.)

INAUGURAL-DISSERTATION
ZUR ERLANGUNG DER DOCTORWÜRDE
UNTER DEM PRÄSIDIUM DES HERRN PROFESSOR
Dr. AUG. von ROTHMUND
DER
HOHEN MEDICINISCHEN FACULTÄT ZU MÜNCHEN
VORGELEGT VON

BENJAMIN SCHULTHEISS,
APPROB. ARZT AUS LANDAU (RHEINPFALZ).

MIT 1 TAFEL.

LEIPZIG,
DRUCK VON J. B. HIRSCHFELD.
1885.

EIN BEITRAG
ZUR
LEHRE VON DEN ANGEBORNEN ANOMALIEN
DES
CORNEO-SCLERALBORDES
UND DES VORDEREN THEILES DES UVEALTRACTUS.

(Aus dem histologischen Laboratorium der k. Universitäts-Augenklinik zu München.)

INAUGURAL-DISSERTATION
ZUR ERLANGUNG DER DOCTORWÜRDE
UNTER DEM PRÄSIDIUM DES HERRN PROFESSOR
Dr. AUG. von ROTHMUND
DER
HOHEN MEDICINISCHEN FACULTÄT ZU MÜNCHEN
VORGELEGT VON

BENJAMIN SCHULTHEISS,
APPROB. ARZT AUS LANDAU (RHEINPFALZ).

MIT 1 TAFEL.

LEIPZIG,
DRUCK VON J. B. HIRSCHFELD.
1885.

EIN BEITRAG

ZUR

LEHRE VON DEN ANGEBORENEN ANOMALIEN

DES

CORNEO-SCLERALBORDES

UND DES VORDEREN THEILES DES UVEALTRACTUS.

(Aus dem histologischen Laboratorium der K. Universität München.)

Augenklinik zu München.

INAUGURAL-DISSERTATION

ZUR ERLANGUNG DER DOCTORWÜRDE

DER HOHEN MEDICINISCHEN FACULTÄT ZU MÜNCHEN

VORGELEGT VON

Dr. ALEX. von ROTHMUND

aus

BENJAMIN SCHOCHTITSCH,

Assistent-Arzt der Augen-Abtheilung.

MIT 1 TAFEL.

LEIPZIG.

DRUCK VON J. B. HIRSCHFELD.

1880.

Nachstehende Arbeit wurde von mir unter Leitung des Herrn Privatdocenten Dr. O. Eversbusch in dem histologischen Laboratorium der kgl. Universitäts-Augenklinik ausgeführt. Für die vielfache Unterstützung, welche derselbe mir sowohl bei der Beschreibung, als auch bei der Erklärung der interessanten Anomalien zu Theil werden liess, spreche ich demselben hierdurch meinen wärmsten Dank aus. Ebenso bin ich Herrn Professor Dr. von Rothmund für sein freundliches Wohlwollen und Interesse, welches er mir sowohl bei diesem ersten literarischen Versuche, als auch als Chef zu Theil werden liess, zu grösstem Danke verpflichtet.

So vielfach auch unser Verständniss der angebornen Krankheiten, der sogenannten Miss- und Hemmungsbildungen des Auges in den letzten Jahrzehnten durch die bedeutenden Fortschritte der Entwicklungsgeschichte sowohl, als auch durch die zahlreichen klinischen und anatomischen Mittheilungen solcher Vorkommnisse von Seiten der Praktiker gefördert worden sein mag, immer stossen wir in der Teratologie noch auf eigenartige Fälle, für welche die geläufigen Erklärungen sich als unzureichend erweisen, oder wir begegnen andererseits Anomalien, welche uns vollständig neu sind und darum unser wissenschaftliches Interesse noch in höherem Grade anzuregen geeignet sind.

Wenn ich an den in den folgenden Blättern näher zu schildernden Fall, der, soweit meine Kenntniss der einschlägigen Literatur reicht, bis jetzt ein Analogon nicht zu besitzen scheint, den Versuch einer Entstehungserklärung anschliesse, so habe ich doch keinen Augenblick die Schwierigkeiten verkannt, welche mit einem solchen Wagnisse verknüpft sind. Mag aber auch die Deutung des anatomischen Befundes, die noch dazu bedeutend erschwert wird durch unsere sehr dürftigen Kenntnisse der embryonalen Entwicklung von Sklera und Cornea, sich an der Hand späterer Untersuchungen als nicht völlig zutreffend herausstellen, immerhin gebe ich mich der Hoffnung hin, dass meine Beobachtung einen brauchbaren Baustein für den weiteren Ausbau des wissenschaftlichen Gebäudes der Embryoteratologie abgeben wird.

Am 4. Februar 1883 wurde der Münchener Thierarzneischule ein circa 1 1/4 Jahre alter, weissgefleckter Hühnerhund zugeführt, an dem der Besitzer, ein Jagdliebhaber, schon seit mehr denn Jahresfrist bemerkte, dass er eine merkwürdige Art des Blickes hatte. Vor Allem war ihm aufgefallen, dass, wenn das Thier einen gerade dem Kopfe gegenüber befindlichen Gegenstand deutlich erkennen wollte, es zuvor den Kopf stark senkte und dass diese abwärts geneigte Haltung des Kopfes bei dem Thiere im Laufe der letzten Monate mehr und mehr zu einer zweiten Gewohnheit wurde. Sonst hatte der Besitzer nichts Abnormes wahrgenommen. Der Hund war vor Allem stets gesund gewesen und auch die Eltern, sowie die übrigen Thiere des gleichen Wurfes sollen keine auffälligen Störungen äusserlich an den Augen sowie in Bezug auf das Sehvermögen dargeboten haben.

Der Augenbefund, den ich am Vorstellungstage erhob, war folgender:

Die Lidspalten beiderseits anscheinend etwas verengt (sie haben eine Länge von circa 1,6 Cm. und sind an der weitesten Stelle etwa 0,55 Cm. hoch). Die Lider sonst von normalem Baue und von guter Beweglichkeit. Auch die Lidbindehaut ist unverändert, ebenso die Palpebra tertia und der obere Theil der Augapfelbindehaut von regelrechtem Aussehen.

Höchst auffällig dagegen war das Verhalten der übrigen Bulbusvorderfläche.

Während für gewöhnlich nämlich beim Hunde die Cornea eine mehr oder weniger ausgesprochene rundliche Configuration zeigt, näherte sich bei diesem Thiere ihre Form auf beiden Augen in ziemlich gleicher Weise einem liegenden Oval, und zwar war, wie das auch die Fig. 1 (s. Tafel) deutlich zeigt, der grösste verticale Durchmesser nicht unerheblich verkürzt gegenüber dem entsprechenden horizontalen (verticaler Durchmesser 1,05 Cm., horizontaler 1,275 Cm.). Bemerkenswerth ist ferner die untere Umrandung des Hornhautovals; während die oberen, medialen und lateralen Cornealgrenzen im Allgemeinen gleichmässig bogenförmig in einander übergehen, erscheint der untere innere Randsector in einer Ausdehnung von ca. 4 bis 5 Mm. dadurch leicht eingedrückt, dass hier das angrenzende Gewebe stärker (mit leicht convexem Rande) gegen die Cornea vorspringt. Aus demselben Grunde nähert sich auch die Begrenzung der Cornea unten und aussen mehr einer geraden als einer Bogenlinie.

Bei genauerer Betrachtung erkannte man weiter, dass der sich an die untere Umrandung der Cornea ansetzende Bindehaut-Lederhautabschnitt nicht, wie es normal der Fall ist, vollkommen undurchsichtig ist, sondern an den dem Cornealrande benachbarten Theilen einen gewissen Grad von Transparenz besass; jedoch war es nicht möglich, nach abwärts eine genauere Grenze dieser halbdurchsichtigen Partie gegen die vollständig undurchsichtige Sklera festzustellen. Ausser einer starken Pigmentirung seines oberen, gegen den unteren Cornealumfang sich scharf zuspitzenden Randes und ausser einer leichten Faltenbildung der Conjunctiva an den der Palpebra tertia zunächst gelegenen Theilen (s. Tafel, Fig. 1 c) zeigte dieser etwas durchscheinende Gewebsabschnitt sonst keine Besonderheiten.

Die weitere Untersuchung ergab, dass die Pupillen prompt auf Lichteinfall reagirten. Dagegen war die Durchleuchtung und genauere Untersuchung des Augengrundes dadurch erschwert, dass die vorerwähnte halbdurchsichtige Partie des Sklera-Conjunctivalgewebes fast die unteren zwei Drittel der auf den Lichteinfall sich verengernden Pupille verdeckte, so dass es den Anschein gewann, als ob neben der Difformität der Cornea auch eine leichte Verlagerung der Pupillaröffnung nach abwärts existire. Im Uebrigen waren die brechenden Medien sowohl, als auch der eigentliche Augenhintergrund frei von sichtbaren Veränderungen.

Da das Thier wegen seiner Schwachsichtigkeit zur Jagd untauglich war, so liess der Besitzer es tödten. Unmittelbar darnach kam ich in den Besitz beider Augen sammt deren Adnexen.

Ich conservirte die Bulbi sammt Adnexen in bekannter Weise in Müller'scher Flüssigkeit und schritt sodann zur mikroskopischen Verarbeitung.

Makroskopischer Befund: Von normaler Grösse boten beide Bulbi äusserlich, abgesehen von der schon erwähnten Anomalie, keine auffälligen Veränderungen dar.

Ebenso erwies sich die hintere Bulbushälfte — ich zerlegte beide Bulbi durch einen Aequatorialschnitt — vollkommen regelrecht gebaut. Auch der Glaskörper und die Linse sowie das Aufhängeband derselben boten ein gleiches Verhalten dar.

Hingegen fiel an dem nach abwärts gelegenen Theile des Ciliarkörpers eine Abweichung in der Art auf, dass hier die Ciliar-

firsten sehr viel sparsamer und gleichzeitig viel niedriger waren, als in den seitlichen und in den oberen Theilen.

Ebenso ist auch der Dickendurchmesser des Ciliarkörpers selbst (vgl. die nachfolgende mikroskopische Beschreibung) viel geringer als an den übrigen Sectoren.

Nach vorsichtiger Auslösung der Linse theilte ich die vorderen Bulbusabschnitte nunmehr durch einen Sagittalschnitt in je eine äussere und eine innere Hälfte und machte alsdann von beiden sagittal verlaufende Schnittserien.

Es liess sich von vornherein erwarten, dass diese Schnittführung am besten sowohl das Verhalten von Cornea und Sklera zu einander, als auch die Verhältnisse von Iris und Corp. ciliare in den veränderten abhängigen Abschnitten erkennen lassen musste. Andererseits bot diese Schnittrichtung — ich machte Totalschnitte — den weiteren Vortheil, dass ich an jedem Präparate auch die Beschaffenheit der bei mikroskopischer Betrachtung normal erscheinenden oberen Corneal-, Skleral- etc. Theile genauer studiren und somit immer direct auch einen Vergleich mit den Befunden in den veränderten Theilen anstellen konnte.

Als Tinctionsmittel benutzte ich Boraxcarmin.

Da die Verhältnisse an beiden Augen nur äusserst wenig von einander abweichen, so werde ich im Folgenden die mikroskopische Beschreibung der beiderseitigen Veränderungen in eine verschmelzen.

A) Mikroskopischer Befund der normalen Theile der Cornea, Conjunctiva, Sklera und des vorderen Uvealabschnittes.

Die Conjunctiva bulbi, die an einigen Stellen zunächst dem Cornealrande von der Sklera bald stärker, bald weniger abgehoben ist (was wohl auf die Manipulationen bei der Herstellung der Präparate zurückgeführt werden muss) misst in ihrem Dickendurchmesser im Mittel 0,20 — 0,25 — 0,3 Mm.

Das lockere Gewebe derselben ist ziemlich dicht verfilzt, indem sich zahlreiche, aequatorial und meridional verlaufende Bündel dünneren und dickeren Kalibers nach den verschiedensten Richtungen hin überkreuzen und durchflechten. Dies ist namentlich in den subepithelialen und in den dem Cornealrand zunächst gelegenen Abschnitten der Fall, während in den tieferen Abschnitten und in den dem Fornix conj. benachbarten Theilen die meridionale Verlaufsrichtung bedeutend überwiegt, die aequatorialen Züge nur äusserst spärlich vertreten sind und dementsprechend

auch der filzartige Charakter der oberflächlichen Lagen zusehends verloren geht.

Der Reichthum an Blutgefässen ist kein sonderlich grosser. Die arteriellen Gefässe, sowohl die grösseren als auch die mehr capillaren Charakters, zeichnen sich dabei durch eine ungewöhnlich starke Entwicklung ihrer Wandungen aus.

Während im Allgemeinen der Zusammenhang mit der Sklera nur ein loser ist, sehen wir diesen inniger werden an der Stelle, wo die Verbindung zwischen den skleralen und den episkleralen, bez. subconjunctivalen Gefässen stattfindet, und noch mehr ist das der Fall in der Gegend des Corneoskleralbordes.

Hier erfolgt sogar ein directer allmählicher Untergang von dem conjunctivalen in das sklerale Gewebe, so dass man nicht mit Bestimmtheit zu sagen vermag, wo ersteres anfängt und letzteres aufhört. Das mehrschichtige Epithel (basale cylindroide Lage, rundliche polygonale und abgeplattete Zellen) bietet keine Besonderheiten dar. Der Uebergang zu dem cornealen Epithel ist durch eine ziemlich plötzliche, stärkere Schichtung gekennzeichnet, infolge dessen hier das Epithellager in leicht convexem Bogen zapfenartig in das subepitheliale Gewebe hineinragt. Ausserdem sehen wir schwarzbräunliche Pigmentaggregate, in feinster staubförmiger Weise, wie auch in grösseren Molekülen — die letzteren namentlich in den tieferen Epithellagen vertreten — in diesen Epithelzapfen eingestreut.

Das Epithellager der Cornea entwickelt sich aus diesen Grenzzapfen, allmählich niedriger werdend; es hat einen Dickendurchmesser von 0,06 bis 0,08 Mm. und sitzt mit seiner Basalreihe dem Cornealparenchym unmittelbar auf. Letzteres, von einem mittleren Dickendurchmesser von 0,8 bis 0,85 Mm. zeigt in seinen hinteren Lagen einen mehr gestreckten, in den vorderen einen mehr welligen Faserverlauf, infolge dessen auch hier das Gefüge ein lockereres ist, als in den tieferen Schichten. Die Membran. Descemet., im Mittel 0,01 Mm. dick, hebt sich scharf von der Substantia propria corneae ab, ebenso von der sie als ein äusserst dünner Saum rückwärts begrenzenden Endothelschichte.

Der Uebergang des Hornhautgewebes in das der Sklera ist prägnant gekennzeichnet durch eine schon mit freiem Auge wahrnehmbare pigmentirte Linie, welche etwas schräg von vorne und unten nach hinten und oben zieht. Bei mikroskopischer Betrachtung löst sich diese Linie in zahlreiche, gestreckte (mehr oder weniger parallel zu den Corneosklerallamellen ver-

laufende) und verästelte Pigmentzellen auf, die je mit den benachbarten Zellen eine Verbindung besitzen. Diesem Pigmentzuge entlang (der vorne etwas polwärts von dem an der Corneo-Conjunctivaepithelgrenze gelegenen Epithelzapfen beginnt und hinten an den inneren, der Vorderkammer zu allernächst liegenden Lacunen des Venenplexus endigt) findet die Aenderung des Cornealgewebes in das sklerale statt. Anfänglich — in der Pigmentzone — wiegt noch der parallele Verlauf der Fibrillen vor. Aber schon in ihr tauchen auch querdurchschnittene schmalkaliberige äquatoriale Bündel auf, die rasch an Zahl, wie an Breite zunehmen und mit den ebenfalls rasch dicker werdenden meridionalen Faserzügen das uns bekannte flechtwerkartige Bild der Sklera herstellen helfen.

Nur in einem Punkte besteht anscheinend in der Sklera eine Abweichung von der Norm, nämlich in der Kaliberirung der dieselben durchsetzenden vorderen venösen Abflussbahnen (Plexus ciliaris). Verglichen mit Präparaten von einem anderen, ganz gesunden Hunde kamen mir dieselben indessen doch nicht weiter vor.

Der vordere Uvealabschnitt (Iris, Lig. pectin., Fontana'scher Raum, Corpus ciliare) ist, abgesehen von dem stark entwickelten Ciliarfortsatz, der ziemlich stark gegen den Innenraum des Auges vorragt, von langgestreckter und schlanker Configuration.

Die Iris ist am dünnsten an ihrem ciliaren Ansatze, wird von da ab bis zur Mitte nicht unbedeutend dicker und verjüngt sich alsdann wiederum gegen den Pupillarrand hin. Die Zunahme und Abnahme des Dickendurchmessers ist aber keine gleichmässige, indem die Irisvorderfläche — die Hinterfläche verläuft vom Ciliar- zum Pupillarrande ziemlich eben — eine deutliche Wulstbildung aufweist, so dass Erhöhungen in ihr mit je nach dem Höhen- und Breitendurchmesser der einzelnen Wülste tieferen und seichteren Einschnitten abwechseln. Das Endothel ist wohl erhalten. Unter ihm verläuft eine sich aus pigmentirten Zellen zusammensetzende Lage, welche nach rückwärts mit sich verästelnden pigmentirten Zellen des Irisstromas in Verbindung steht. Die in dem letzteren in den vorderen Abschnitten befindlichen Bindegewebsbündel — zumeist in meridionaler und äquatorialer Richtung verlaufend — sind vielfach mit einander verflochten und mehrfach durchsetzt von pigmentirten Zellen. Die in den hinteren Partien sich ausbreitenden Bindegewebsbündel sind sehr stark verdeckt durch verästigte Pigmentzellen, welche in solcher Zahl das Stroma von hinten nach vorn durchsetzen,

dass bei schwächerer Vergrösserung sie fast als die alleinigen Componenten dieser Lagen imponiren. Indem auch diese Zellmassen in den hinteren Irislagen mit denen in den vorderen Partien unmittelbar (und somit auch mittelbar mit denen in der unter dem Endothelsaume befindlichen schmalen Pigmentzellenschichte) in Verbindung treten, kommt eine Art Pigmentnetzwerk zu Stande, welches um so engmaschiger erscheint, je dichter bei einander die Pigmentzellen liegen. Die Bindegewebsbündel, welche in dieser dunkeln rückwärtigen Iriszone sich verbreiten, haben zum geringeren Theile einen meridionalen Verlauf — und diese sind gewöhnlich von ziemlich dickem Kaliber —, in überwiegender Mehrzahl aber winden sie sich als zarte fibrilläre Züge zwischen den Pigmentzellen hindurch, arkaden- und garbenartig von hinten nach vorn sich ausbreitend, zum Theil mit einander, zum Theil mit grösseren Bündeln in den vorderen Irisschichten Verbindungen eingehend.

Gleich stark pigmentirt ist die adventitielle Hülle der starkwandigen Irisgefässe.

Der Sphincter pupillae wohl entwickelt, zeigt auf Meridionalschnitten namentlich in seinen ciliaren Partien eine Art Segmentbildung, indem von der ziemlich mächtig entwickelten hinteren elastischen Lage mehrfache kräftige Pigmentzellen- und Bindegewebszüge nach vorne verlaufen, das quergetroffene Muskelstratum gleichsam in grössere Unterabtheilungen zergliedernd. Die Trennung der den beiden Blättern der secundären Augenblase entstammenden Pigmenteinsäumung der Irishinterfläche in eine aus kleineren und in eine aus grösseren pigmentirten Zellen bestehende Lage ist deutlich nachweisbar.

Das Ligament. pectin. biegt in spitzem Winkel nach rückwärts zur Iriswurzel um. Der Fontana'sche Raum ist demnach nach vorn ganz schmal und spitz zulaufend und wird erst nach hinten allmählich etwas breiter. Die 3 bis 4 dunkelpigmentirten, glänzend aussehenden Hauptbalken des Ligaments charakterisiren sich durch einen kräftigen Breitendurchmesser, entspringen an der Cornealperipherie aus einem gemeinschaftlichen Stamme, um, wie die Wurzeln eines Baumes sich theilend, pfostenartig sich an dem Ciliartheil der Iris zu inseriren. Der nach rückwärts in das Gebiet des Ciliarkörpers ausstrahlende Theil des Fontana'schen Raumes ist ziemlich engmaschig, was durch die Art der Anheftung der sehnigen Ausbreitung des Ciliarmuskels bedingt ist.

Dieser besteht aus verhältnissmässig wenigen, aber starken meridionalen Faserzügen, welche ziemlich spärliche Anastomosen mit einander austauschen. Aus der Chorioidea entwickelt sich der Muskel sehr spitz; nach vorne gehen fast alle Einzelbündel in eine starke lange Sehne über, welche hart an der Innenfläche der Sklera verläuft, sich schon eine kleine Strecke vor dem Plexus ciliaris mit dem diesen gegen den Fontana'schen Raum abschliessenden fibrillären Balkenwerke vereinigt und mit diesem schliesslich an dem cornealen Ursprunge des Ligamentum pectinatum ansetzt. Auch im Corpus ciliare ist das intermusculäre Bindegewebe derartig stark von Pigmentzellen durchsetzt, dass dadurch oft die Muskelbündel verdeckt sind.

Der zwischen dem Irisansatz des Ligam. pectinat. und den vorderen Bündeln des Ciliarmuskels gelegene Abschnitt des Corp. ciliare ist ungewöhnlich schmal. Nach rückwärts in einen spitz gegen das Augencentrum gerichteten Processus ciliaris auslaufend und aus einem fein-fibrillären Gewebe sich zusammensetzend, stellt dieser Theil, der auch den querdurchschnittenen Circulus arteriosus major beherbergt, gleichsam die Verbindungsbrücke zwischen der Irisperipherie und dem eigentlichen Corpus ciliare dar. Da sowohl das an diesen Theil sich nach rückwärts anschliessende Corp. ciliare, als auch die angrenzende Irisperipherie gleich einen ziemlich beträchtlichen Dickendurchmesser darbieten, so könnte man ihn nicht unpassend als Isthmus bezeichnen.

Soviel über die normalen Verhältnisse. Ich habe nur die Hauptpunkte der feineren anatomischen Einzelheiten des vorderen Bulbusabschnittes berührt. Es schien mir ein Eingehen hierauf vornehmlich deshalb geboten, weil dadurch die gleich näher zu schildernden Veränderungen um so markanter sich darstellen werden.

B) Mikroskopischer Befund der Conjunctiva, Cornea, Sklera und des vorderen Uvealabschnittes in den pathologisch veränderten Partien.

An Schnitten, bei welchen die veränderte Corneoskleralpartie in ihrem grössten Längsdurchmesser (also ungefähr in der Mitte) getroffen worden, erkennt man leicht schon mit freiem Auge oder bei Loupenbetrachtung, dass die Verkürzung des verticalen Hornhautmeridians bedingt ist durch eine Verschiebung sowohl der unteren Conjunctivocorneal-, als auch der unteren Corneoskleralgrenze nach oben

hin, und zwar ist diese so beträchtlich, dass dadurch der Höhendurchmesser der Hornhaut um fast ein volles Drittel verkürzt ist.

Ausserdem ist auch die schon bei der makroskopischen Beschreibung erwähnte hochgradige Reduction des Ciliarkörpers in diesem Abschnitte bei Loupenbetrachtung auffällig.

An mit Boraxcarmin tingirten Präparaten ist ferner ebenfalls schon mit blossem Auge in der nach ab- und rückwärts vom unteren Conjunctivoskleralanfange gelegenen Partie eine Differenz in der Färbung in der Weise nachweisbar, dass, von vorne nach hinten gerechnet, zuerst eine sehr schwach-röthlich tingirte, sich gegen den unteren Cornealanfang ziemlich schnell verjüngende, spitz-keilförmige Partie kommt, sodann eine hochroth gefärbte bandartige und zuletzt wiederum eine schwächer als diese gefärbte Zone, welche von dem unteren Skleroconjunctivalanfange an sich aus dem gleichgefärbten Cornealgewebe entwickelt.

Diese letztere zieht hinter der bandartigen hochroth gefärbten mittleren Zone hin, hat eine spitz-keilförmige Configuration (die Keilspitze peripherwärts gelegen) und endigt als eine feine Linie schon vor dem Kammerwinkel.

Bei mikroskopischer Betrachtung lösen sich diese Befunde in folgender Weise auf:

Die Verkürzung des senkrechten Hornhautmeridians ist bedingt dadurch, dass die vorderen und mittleren Hornhautschichten in dem unteren Drittel ihres normalen Areales ersetzt sind durch echtes Bindehaut- bezw. Skleralgewebe.

Die Conjunctiva bulbi, die nur an wenigen Stellen mit der unterliegenden Sklera durch einige lockere Züge verbunden ist, misst in ihrem Dickendurchmesser im Mittel zwischen 0,25 bis 0,3 Mm. Das lockere Gewebe derselben ist zumeist parallelfaserig angeordnet, indem die vorwiegend meridional verlaufenden Bündel nur hier und da durchflochten sind von äquatorialen Fibrillen. Von dem Fornix aus nimmt der Dickendurchmesser der Conjunctiva gegen den unteren Cornealanfang zusehends ab; jedoch erfolgt dieses Dünnerwerden der Conjunctiva in mehr allmählicher Weise nur ungefähr bis zur Mitte zwischen Fornix und Cornealanfang. Von da ab wechseln dickere Conjunctivalstellen mit dünnen in ziemlich regelmässiger Weise ab, so dass hier die Conjunctiva eine vielhügelige Gestaltung annimmt (siehe Tafel, Fig. 2 a). Hier und da sind die Hügel sehr stark

entwickelt und laufen gleichzeitig so schnell in eine Spitze aus, dass sie ein zungenähnliches Aussehen bekommen.

Der Gehalt an Blutgefässen ist etwas reichlicher, wie an der normal gebildeten Partie. Die Wandungen der Gefässe sind mehrfach dunkel pigmentirt. Sonst ist der Bau derselben wie oben. Das Epithellager ist ebenfalls, was den Dickendurchmesser, die Gestalt der Zellen und die Zahl seiner Schichten anbetrifft, gleich dem in der normalen Partie. Nur ist es an vielen Stellen reichlich pigmentirt, und zwar wechseln feinste staubförmige Aggregate mit fein punktförmigen ab. Nicht selten sehen wir es auch eingelagert in dendritischer oder ringförmiger Gestalt. Es macht den Eindruck, als ob diese Pigmentirung vorhanden sei sowohl in den Zellzwischenräumen, als auch in den Epithelzellen selbst. Zumeist ist es von graubräunlichem oder schwärzlichem Aussehen. Entsprechend der welligen Configuration des Conjunctivalstromas wechseln auch in dem Epithellager in gleicher Weise Berg und Thal mit einander ab. Die in dem normalen Bezirke constatirte zapfenartige Verdickung des Epithels an dem Rande der Cornea ist hier nicht vorhanden. Vielmehr ist der Uebergang ein ganz allmählicher und nur der Beginn des Cornealepithels gekennzeichnet durch eine intensivere Pigmentirung. Das subepitheliale conjunctivale Gewebe verliert sich hier in feinste meridionale Fibrillen zerspaltend in den vorderen Theilen des hier ebenfalls seinem Ende entgegengehenden Skleralgewebes.

In analoger Weise, wie die Conjunctivocornealgrenze, hat auch die Corneoskleralgrenze eine Verschiebung auf Kosten der Hornhaut erfahren. Die diesbezüglichen Verhältnisse sind aber weniger einfach gelagert, wie bei der Bindehaut.

Während an der diametral gegenübergelegenen (oberen) Partie der Uebergang des Hornhautgewebes in das der Sklera scharf markirt war durch eine dem Plexus ciliaris benachbart gelegene schräge Linie von gestreckten und verästelten Pigmentzellen, vermissen wir diese scharfe Trennungslinie hier vollständig. Wir sehen dabei, dass das Skleralgewebe mit fast allen seinen Fasern über sein normales Ende hinaus, ohne seinen Grundcharakter irgendwie zu ändern, von einem der Cornea normaliter zukommenden Raume Platz ergriffen hat. Erst eine kleine Strecke centralwärts von der Stelle, wo wir den cornealen Ansatzpunkt des Ligament. pectinatum suchen würden, beginnt in den hintersten Lagen das Gewebe einen cornealen Charakter anzunehmen (siehe Tafel, Fig. 2 b).

Gegen das Centrum der Cornea verjüngt sich nun allmählich das sklerale Gewebe mehr und mehr und dementsprechend nimmt das Cornealgewebe zu, so dass in der Nähe der epithelialen Conjunctivocornealgrenze der Dickendurchmesser des hinteren Gewebssegmentes cornealen Gefüges reichlich ein Drittel des Gesammtdickendurchmessers dieser Stelle ausmacht. Einige Millimeter jenseits dieser Grenze hört alsdann das sklerale Gewebe als ein abgerundeter Keil ziemlich plötzlich auf (s. Tafel, Fig. 2 d und 3 a) und sehen wir die hier zumeist parallel zur Hornhautvorderfläche verlaufenden Skleralbündel sich alsbald alle, das eine etwas früher wie das andere, in die Cornealfasern fortsetzen. Auch an den der muthmaasslichen cornealen Insertion näher gelegenen Stellen, wo also noch der grössere Theil des Hornhautareales durch Lederhautgewebe eingenommen ist, erfolgt die Umwandlung der Skleralfasern in der gleichen unmerklichen und regellosen Art. Die Verlaufsrichtung der Skleralfasern ist eine meridionale oder eine äquatoriale und finden wir auch in unmittelbarer Nähe des heraufgeschobenen unteren Hornhautrandes (vergleiche Tafel, Fig. 3 bei b) den uns an der normalen Sklera geläufigen flechtwerkartigen Aufbau. Die einzelnen Bündel sind vielleicht etwas dünner als in der Norm und ist durch diese Kaliberreduction auch wohl die geringgradige Verdünnung der Sklera in dieser Region ebenso bedingt, wie durch die Verringerung der Gesammtquerschnitt des Plexus ciliaris (siehe Tafel, Fig. 2 e). Die episkleral und skleral verlaufenden arteriellen Gefässe dagegen erschienen mir mindestens ebenso mächtig entwickelt, als in dem oberen vorderen Lederhautabschnitte. Wie an der Figur 3 bei c (siehe Tafel) fernerhin zu erkennen, ist das in der Nähe des unteren Cornealepithelanfanges gelegene abgerundete Ende der Sklera an verschiedenen Stellen intensiv pigmentirt durch ein Netzwerk von in den interfibrillären Lücken gelegenen, miteinander anastomosirenden, den Stromazellen der Chorioidea gleichenden Pigmentzellen. Sparsam finden sich auch zumeist langgestreckte Pigmentzellen eingestreut in die Sklera in dem Theile, in welchem normaliter die Umwandlung des skleralen Gewebes in corneales statthat. (Siehe Tafel, Figur 2 bei f.)

Entzündliche Veränderungen, auch in Gestalt etwaiger Residuen, habe ich weder in der Conjunctiva, noch auch in der Sklera irgendwie nachzuweisen vermocht.

Der Cornea wurde schon vorhin gedacht. Ihr Epithel hat

einen Dickendurchmesser von 0,06 bis 0,07 Mm. Durchmesser. In den unteren Randabschnitten ist es ähnlich, wenn auch nicht so intensiv pigmentirt, wie das Conjunctivalepithel. Im Uebrigen zeigt es kein abweichendes Verhalten von dem Epithel in den oberen Partien. Ebenso ist die Structur des Cornealparenchyms nach jeder Richtung hin, abgesehen von einer kleinen, gleich zu besprechenden Veränderung, völlig gleich der in der als normal geschilderten oberen Hälfte. An einer Stelle nur, welche ungefähr im Mittelpunkte der Hornhaut lag, nahm man an mehreren aufeinanderfolgenden Schnitten in den der Membran. Descemetii unmittelbar nach vorn anliegenden hinteren Hornhautschichten zwischen den Hornhautlamellen eine ungewöhnlich dichte, streifenförmig angeordnete Pigmentablagerung wahr. Infolge dessen erschienen hier sowohl die Lamellen etwas auseinandergedrängt, als auch war die Membr. Descemetii gegen die Vorderkammer vorgebaucht. Dieser pigmentinfiltrirte Bezirk misst in seinem stärksten Dickendurchmesser ungefähr 0,1 Mm., im entsprechenden Breitendurchmesser ca. 0,15 Mm.

Die Membran. Descemet. und ihre Endothellage sind, soweit sie vorhanden, etwas schwächer entwickelt als oben. Auch in der letzteren treffen wir sporadisch eine feinkörnige Pigmentinfiltration an. Beide endigen in der Peripherie ungefähr an der gleichen Stelle, wo die Cornea anfängt (siehe Tafel, Fig. 2 bei g).

Ungemein interessant ist das Verhalten des Kammerwinkels, des Ligament. pectin., des Fontana'schen Raumes, des ciliaren Abschnittes der Iris und des Ciliarkörpers.

Die Iris — und das ist ebenfalls schon mit freiem Auge zu erkennen — ist dünner, als an dem correspondirenden oberen Abschnitte. Weiterhin überzeugt man sich aber bei mikroskopischer Betrachtung, dass diese Reduction des Dickendurchmessers keine gleichmässige ist. Am stärksten ist dieselbe in dem ciliaren Abschnitte. Hier ist die Iris in einer Ausdehnung von fast einem Drittel des Areals zusammengeschrumpft zu einem dünnen (0,05 Mm. dicken) Streifen, in welchem ausser der rückwärtigen Pigmentbekleidung vom übrigen Irisgewebe nur ganz vereinzelte Rudimente vorhanden sind in Gestalt von dünnen, meridional verlaufenden Bindegewebsbündeln, einigen kleinen Blutgefässen und noch am reichlichsten vertretenen gestreckten und verästigten Pigmentzellen.

Von dem pupillarwärts gelegenen Ende dieser äusserst mangelhaft entwickelten Partie nimmt der Irisdickendurchmesser ganz

allmählich zu, bleibt aber auch an der stärksten Stelle gleichwohl nicht unbedeutend (um fast ein Sechstel) gegen den des normal entwickelten oberen Irissectors zurück. Hier hat auch der vordere Grenzcontour der Iris nicht das wulstige Aussehen, sondern verläuft fast als eine gestreckte Linie. Was die feinere Textur angeht, so sind die einzelnen Componenten des Irisgewebes in Uebereinstimmung mit der Verringerung des Dickendurchmessers etwas schwächer entwickelt, aber sonst ist die Architektonik, was die bindegewebigen, die musculären und sonstigen Elemente angeht, im Wesentlichen die gleiche wie oben.

Der Kammerwinkel hat, gleich der Conjunctivocorneal- und der Corneoskleralgrenze, eine Verlagerung erfahren. Wenn wir das Ligam. pectin. als die periphere Grenze der Vorderkammer ansehen, so fängt diese unten erst dort an, wo die hochgradig reducirte Iris dicker zu werden beginnt (vergl. Tafel, Fig. 2 bei i). An dieser Stelle, wo auch die Membran. Descemetii plötzlich, wie abgebrochen ihr Ende erreicht und wo auch deren Endothelschichte sich auf die Irisvorderfläche überschlägt, ist nun eine Verbindung zwischen Iris und Cornea hergestellt durch einen etwa 0,02 bis 0,025 Mm. dicken, fast korkzieherartig gewundenen, glänzend aussehenden, lebhaft roth tingirten Balken, der in sehr spitzem Winkel an die Irisvorderfläche herantritt, um sich dann, in drei schmälere Fibrillen zerfallend, in dem Bindegewebe des Irisstromas zu verlieren. Wir gehen wohl nicht fehl, wenn wir diesen Balken, der in den der Cornea zunächst liegenden Abschnitten von mehreren pigmentirten Zellen (wohl Endothelzellen) umsäumt ist, als das Rudiment des Ligam. pectinatum ansehen.

Auch nach einem eigentlichen Fontana'schen Raume sehen wir uns vergeblich um. Nur ein paar von der Cornealperipherie vor der dort endigenden Membrana Descemet. entspringende, ganz dünne Faserzüge (s. Tafel, Fig. 2k) streichen, hier und da mit einander anastomosirend, in gestrecktem Verlaufe zwischen Sklerainnenfläche und der Vorderseite des hochgradig reducirten ciliaren Iristheiles hin. Nur hier und da lassen sie einen schmalen leeren Raum zwischen sich und gehen sie schliesslich über in das Faserwerk des Processus ciliaris.

Auch dieser steht in seiner Ausbildung sehr bedeutend hinter der Norm zurück. Ausser der der secundären Augenblase entstammenden Pigmentumkleidung sehen wir nur wenige, in regelloser Weise dicht miteinander verfilzte Züge eines feinfase-

rigen Bindegewebes, in welches ebenfalls kümmerlich entwickelte Pigmentzellen eingelagert sind. Hiermit contrastirt das ungewöhnlich starke Lumen des quergetroffenen Circulus arteriosus major um so mehr, als es fast doppelt so weit ist, als an dem diametral gegenüber gelegenen oberen Abschnitte (siehe Tafel, Fig. 2 bei m).

Einen noch viel höheren Grad der mangelhaften Ausbildung weist das Corpus ciliare auf. Abgesehen von der nur mässig verdünnten Pigmentumkleidung, finden wir an den genau die tiefste Stelle des unteren vorderen Uvealsegmentes treffenden Schnitten statt seiner nur ein paar äusserst dünne meridional verlaufende Bindegewebsfibrillen, die nach rückwärts in das sich allmählich entwickelnde bindegewebige Stroma der Chorioidea übergehen; ausserdem eingestreut hier und da einige, aber ebenfalls sehr kümmerlich entwickelte Pigmentzellen und ein paar winzige capillare Gefässdurchschnitte. Von einer Musculatur ist nicht die Spur vorhanden.

Erst allmählich treten an den höher gelegenen Punkten wirr geordnete Muskelbündel auf, die nun in gleichem Maasse, wie die übrigen abnorm gestalteten, schon geschilderten Theile der Iris, des Fontana'schen Raumes, des Ligamentum pectinatum, der Cornea, Sklera und Conjunctiva, je weiter nach oben, desto mehr das uns bekannte Bild des vorderen Bulbusabschnittes in der oberen Hälfte der sagittalen Durchschnittsebene annehmen.

Fassen wir den geschilderten Befund in seinen Hauptpunkten zusammen, so haben wir Folgendes vor uns:

1. *Das untere Drittel der Cornea ist in den vordersten Lagen ersetzt durch conjunctivales Gewebe, in dem eigentlichen Parenchym aber durch ein Gewebe, das, was die feinere Textur anbelangt, in keiner Weise verschieden ist von echtem Skleralgewebe. Dadurch ist der untere Hornhautrand um ein Bedeutendes höher hinaufgerückt.*

2. *Eine circumscripte Pigmentinfiltration in der Cornea.*

3. *Eine mangelhafte Ausbildung des vorderen Uvealabschnittes, des Ligam. pect., des Fontana'schen Raumes, der Iris (insbesondere ihres ciliaren Abschnittes) und des Corpus ciliare, bei letzterem ihren höchsten Grad erreichend.*

4. *Eine Querschnittsreduction in dem Plexus ciliaris; dagegen eine ungewöhnlich starke Kalibrirung des Circulus arteriosus major.*

Meine Bemühungen, in der Literatur gleich- oder ähnlich-gelagerte Fälle aufzufinden, sind, wie schon eingangs bemerkt, von einem negativen Erfolge begleitet gewesen.

Zwar sind angeborene Hornhauttrübungen von verschiedenen Seiten (Mohrenheim, Kieser, Ferrar, Maclagan, Tavignot, Withusen, Arlt, Laurence, Zehender, Steffan, Leclère u. A.) beschrieben worden.

Aber dafür, dass eine angeborene Verminderung der Durchsichtigkeit der Hornhaut bedingt sein kann dadurch, dass das Gewebe der Cornea ersetzt ist durch typisches Lederhautgewebe, liegt meines Wissens bis jetzt kein Beweisfall vor, wenigstens keiner, der sich auf genauere anatomische Untersuchungen stützte.

Wenn wir einer Deutung unseres Falles näher treten wollen, so begegnen wir zunächst einer Schwierigkeit, die darin begründet ist, dass wir trotz der Arbeiten von Angelucci, Ayres, Kessler, Kölliker, Lieberkühn, Manz, Michel u. A. noch zu wenig wissen, als dass wir uns eine genaue Vorstellung über den fortschreitenden Aufbau der uns hier interessirenden Theile im embryonalen Leben machen könnten.

Auch die in dieser Richtung schon vorhandenen Daten lassen sich nicht recht nutzbringend zur Lösung der Frage der Entstehung unserer Anomalie verwerthen.

Was zunächst die Ersetzung der unteren Hornhautperipherie durch Skleralgewebe angeht, so dürfen wir von der Annahme einer Hemmungsbildung der Cornea wohl absehen, da durch die Untersuchungen Ammon's, Angelucci's, Kessler's übereinstimmend festgestellt ist, dass die Cornea schon in den frühesten Stadien transparent ist.

Wie steht es nun mit der Annahme einer intrauterinen Keratitis? Besitzt sie für unseren Fall Wahrscheinlichkeit? Ich glaube nicht.

Bekanntlich hat Deutschmann für das Zustandekommen angeborener Spaltbildungen im Uvealtractus einen entzündlichen Process in den von den Kopfplatten abstammenden Gebilden (eine intrauterine Sklerochorioiditis) verantwortlich zu machen gesucht und dabei der Hoffnung Raum gegeben, dass wohl auch die anderen bekannten Hemmungsbildungen auf eine Störung entzündlichen Charakters zurückgeführt werden könnten.

Während Haab, Höltzke und Pflüger dieser Anschauung für das Chorioidealkolobom beigetreten sind, haben Manz und da Gama Pinto neben anderen Gründen gegen die Deutsch-

mann'sche Hypothese vor Allem auf die Constanz der Oertlichkeit der Spaltbildungen (die Gegend der Fötalspalte) aufmerksam gemacht.

Auch in unserem Falle sehen wir die Entwicklungsstörung in den abhängigen Theilen der Cornea, Sklera, der Iris etc. localisirt.

Dazu kommt, dass keine der geschilderten Veränderungen eigentlich einen entzündlichen Charakter an sich trägt. Denn wenn man auch zugeben kann, dass die congenitalen Hornhauttrübungen in manchen Fällen einer sklerosirenden Keratitis ihre Entstehung verdanken, so hiesse es in unserem Falle dem objectiven Befund eine gewaltsame Interpretation aufzwingen, wenn man das sklerale Gewebe in dem unteren Drittel des der Hornhaut zukommenden Areales als ein entzündliches Product deuten wollte.

Gegen die Entstehung der Gewebsverdünnung der Iris und der hochgradigen Verkümmerung des Corpus ciliare infolge einer intrauterinen Iridocyclitis lässt sich zunächst einwenden, dass so nicht recht zu verstehen wäre, warum diese Iridocyclitis nur auf einen so kleinen Abschnitt des unteren Sectors beschränkt geblieben sein sollte. Fernerhin, wie will man die hochgradige Verdünnung der unteren Irisperipherie erklären, während die direct noch oben angrenzenden Theile nur eine geringfügige Abnahme des Dickendurchmessers darbieten?

Wie würde weiterhin sich damit die Verlegung der Insertion des Ligam. pectinat. vereinbaren lassen?

Endlich, wie wollen wir die Verlagerung des Anfanges der Conjunctiva bulbi erklären?

Aber wenn wir auch einmal von diesen letzteren Thatsachen absehen würden, unter allen Umständen würden die Anhänger der Theorie der entzündlichen Entstehungsweise der congenitalen Bildungsanomalien zu dem Zugeständnisse genöthigt sein, dass einmal die Fötalspaltenregion eine besondere Prädisposition für die Entstehung entzündlicher Processe abgäbe und andererseits die letzteren gerade auf diese Gegend beschränkt blieben; zwei Annahmen, für welche wir genügende Stützpunkte nicht besitzen.

Dagegen kommen wir auch in unserem Falle immer noch besser zum Ziele, wenn wir im Sinne der bisher geläufigen, namentlich von Manz vertretenen Theorie annehmen, dass eine erst nach erfolgtem Fötalspaltenschlusse erfolgte Dehnung bezw. Trennung der „Spaltennaht" in der Gegend des Corpus ciliare das Primäre war. Dem zufolge kam es an dieser Stelle zu keiner

regelrechten Entwicklung des Corpus ciliare und des angrenzenden Iris-Kammerabschnittes.

Bei den innigen Ernährungsbeziehungen, welche zwischen der vorderen Uvealregion und dem vorderen Lederhautabschnitte durch die Verbindungen zwischen Art. cil. postic. long. et antic. gegeben sind, gravitirte nunmehr auch der Blutstrom mehr zur Sklera und damit auch zur Conjunctiva bulbi hin und unter dieser übermässigem Zufuhr von Bildungsmaterial kam es in der Sklera und in der Conjunctiva zu einer Art Excessivbildung auf Kosten des physiologisch zwar höher, anatomisch gesprochen (soweit dabei die Versorgung mit Blutgefässen in Betracht kommt) aber niedriger stehenden Hornhautgewebes. Für dieses Plus an Nährmaterial bildet auch die erwähnte ungewöhnliche Lumenweite des Circul. arterios. irid. major an dieser Stelle, sowie die reichlichere Entwicklung der Skleralgefässe hierselbst die erwünschte anatomische Unterlage.

Dass gleichwohl die Sklera etwas verdünnt ist, kann nicht auffallen, wenn wir im Auge behalten, dass infolge der Nichtentwicklung des Corpus ciliare und der hochgradigen Verdünnung des ciliaren Abschnittes der Iris in nicht geringer Ausdehnung das vordere venöse Abflussgebiet unten weniger in Anspruch genommen wurde und somit auch der Gesammtquerschnitt desselben hier zurückblieb. Dazu kommt, dass die Belastung der Bulbuswandungen von Seite des Augenbinnendrucks hierselbst naturgemäss eine grössere sein musste, als in den übrigen Skleralregionen.

Mit dieser Erklärung wären alle Veränderungen — abgesehen von der circumscripten Pigmentinfiltration in der Cornea, von der wir unentschieden lassen möchten, ob sie in einen directen Causalnexus mit den übrigen Befunden gebracht werden muss oder kann — auf einen gemeinschaftlichen Ausgangspunkt zurückgeführt.

Erklärung der Tafeln.

Figur 1. Makroskopisches Bild der Anomalie von vorn gesehen. Dreifache Vergrösserung. Rechtes Auge.

a Palpepra tertia. *b* unterer Hornhautrand. *c* Faltenbildung in der Conjunctiva.

Figur 2. Sagittalschnitt durch die Palpebra tertia, durch den unteren Theil der Conj. bulbi, der Cornea, Sklera und des vorderen Theiles des Uvealtractus. Leitz Oc. I, Syst. 3.

a Hügelbildung in der Conjunctiva bulbi. *b* Beginn der hinteren Cornealschichten. *c* „hereingewuchertes" Skleralgewebe. *d* corneales Ende der Skleralwucherung. *e* Plexus ciliaris. *f* Pigmentirungen in der Sklera weiter rückwärts. *g* Ende der Descemet'schen Membran. *h* hochgradige Verdünnung des ciliaren Iristheiles. *i* Kammerwinkel; Lig. pectin. *k* Faserzüge im Fontana'schen Raume (?). *l* Proc. ciliaris. *m* Circul. arterios. major.

Figur 3. Der Uebergang des „hereingewucherten" Skleralgewebes in die normale Cornea bei stärkerer Vergrösserung. Seibert Oc. II, Syst. 5.

a corneales Ende der Skleralwucherung. *b* Durchflechtung von meridionalen und äquatorialen Bündeln. *c* Pigmentirung des cornealen Endes der Skleralwucherung.

Fig. 1.

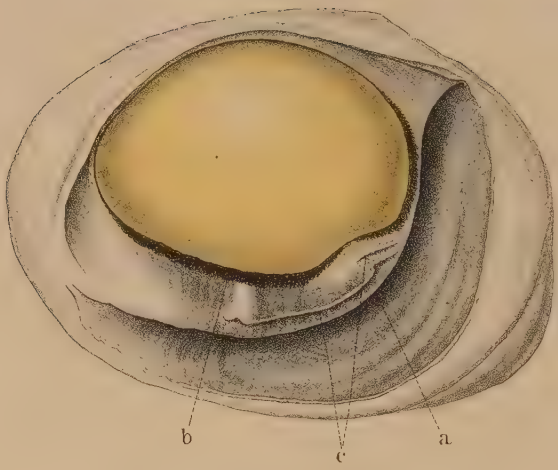

Fig. 2.

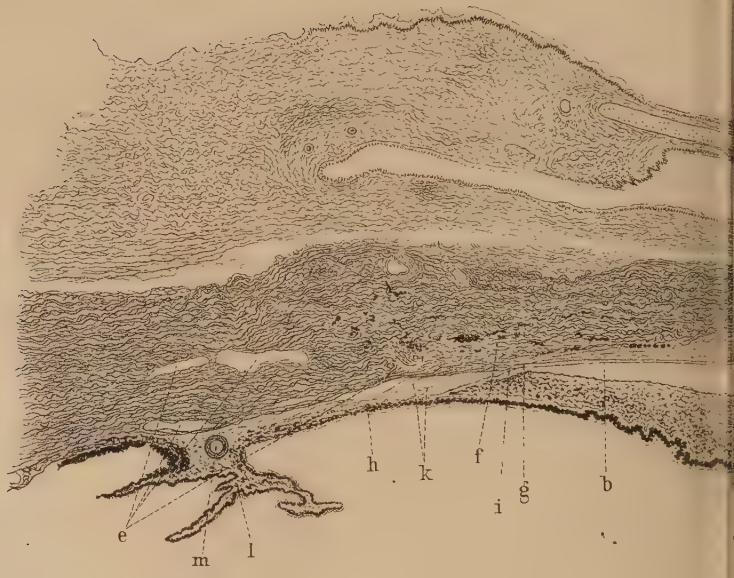

Fig. 3.

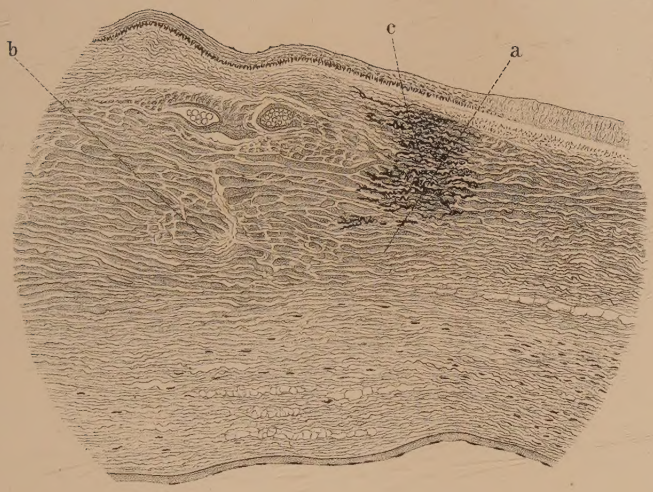

eipzig.

Lith. Anst. v. J. G. Bach, Leipzig.